

Выписной эпикриз № 20-006083

Ф.И.О пациента: **Гончаров Никита Евгеньевич**

Пол: мужской Дата рождения: 08.05.2020 Адрес: г. Гомель, пр. Речицкий д. 39 кв. 116

Территориальная поликлиника: Филиал №1 ГУЗ "ГЦГДКП"

Период нахождения в стационаре: с 14.05.2020 по 31.07.20,

Диагноз: G93.8

Основной: Раннее органическое поражение головного мозга вследствие перенесенной аноксии в родах: апаллический синдром, мультифокальная кистозная трансформация головного мозга с субатрофией; симптоматическая эпилепсия с частыми полиморфными судорогами, нарушение терморегуляции, задержка психомоторного развития.

Осложнения основного: Бронхо-легочная дисплазия доношенного, тяжелое течение, вентиляционно-паренхиматозной ДН III степени. Поздняя вентилятор-ассоциированная пневмония бактериальная, обусловлена *Staphylococcus aureus* с участками, схожими на деструкцию в левом легком. Канюленоситель. Анемия легкой степени смешанного генеза.

Сопутствующий: Врожденный порок сердца, вторичный дефект межпредсердной перегородки, СН. ост.

Анамнез заболевания: ребёнок от 1й беременности, протекавшей на фоне поликистоза яичников, нарушения менструального цикла, ВПС (ДМЖП малых размеров), ПМК 1 ст., миопии слабой степени. РОды срочные, индуцированные путем вакуум-экстракции. Вес ребёнка при рождении-3120гр, рост-54 см., окр. головы-35 см. Оценка по Апгар-3/4(ивл.) Состояние при рождении тяжёлое за счёт перенесенной тяжелой асфиксии. Сознание отсутствует. Адинамия, атония, арефлексия. В родзале проведена интубация трахеи. В последующие дни состояние оставалось тяжёлым. 14.05.20г. переведен в ОАиР ГОДКБ.

Эпикриз прилагается.

Локальный статус при поступлении:

Состояние тяжелое за счет респираторного синдрома, глубокой задержки психомоторного развития, судорожного синдрома, нарушения терморегуляции: дыхание через трахеостомическую трубку с подачей 40%O₂, кормление через зонд, очаговая неврологическая симптоматика. В период с 04.07. по 14.07. в связи с нарастающим респираторного синдрома, ДН, находился на лечении в оАиР. В течение последующих суток и в результате лечения состояние с положительной динамикой: купирована пневмония, в меньшей степени выражен респираторный синдром. С 15.07. отмечается повышение Т до 38.2- 39.0 в день без катаральных симптомов и с-мов интоксикации, воспалительных изменений в общем анализе крови, без повышения острофазовых белков воспаления, независит от назначения антиперитиков и антибиотиков, из чего следует, имеет место нарушение терморегуляции при органическом поражении головного мозга.

Консультации врачей-узких специалистов, консилиумы врачей:

16.06.20 Консультация врача - невролога. Диагноз: Раннее органическое поражение головного мозга: мультифокальная кистозная трансформация вещества головного мозга. Супратенториальные субдуральные пластинчатые подострые кровоизлияния. Апаллический синдром. Кома 3 Рекомендации: Фенобарбитал 5 мг 3 раза в день. Физ укладки Глазное дно и УЗИ НСГ через 2 недели. Ницерголин 0.0012 3 раза в день-1 мес

30.06.20 Консультация врача - пульмонолога, И.Ф. Зимелихина, Зав. отделением. Диагноз: Бронхолегочная дисплазия доношенного, тяжёлой степени тяжести, хроническая дыхательная недостаточность 3 степени. Поздняя вентилятор-ассоциированная двусторонняя полисегментарная пневмония, обусловленная золотистым стафилококком, затяжное течение. Кистозная трансформация нижней доли левого лёгкого. Канюленоситель. Рекомендации: Динамическое наблюдение пульмонолога. Продолжить а/б терапию до 3 недель на фоне противогрибковой терапии (флуконазол), бронхолитическая терапия (пульмомент-комби по 4 капли на 3 мл физ. р-ра ч/з небулайзер), с противовоспалительной целью ингаляционные ГКС (будесонид-интели по 1мл/0,25 2 раза в день ч/з небулайзер, при его отсутствии фликсотид 50 по 3 вдоха 2 раза в день ч/з спейсер), муколитическая терапия (амброксол из расчёта 2мг/кг/сут)

30.06.20 Консультация офтальмолога. Конъюктива: норма; Роговица: прозрачная;

Хрусталик: прозрачный; Стекловидное тело: прозрачное;

Глазное дно: ДЗН серые; четкие границы; артерии : сосуды сужены; ход прямолинейный. Сетчатка: без очаговой патологии; Диагноз: ОУ ЧАЗН

18.07.20 Консультация врача - невролога. Диагноз: Раннее органическое поражение головного мозга вследствие перенесенной аноксии в родах: апаллический синдром, мультифокальная кистозная трансформация головного мозга с субатрофией; симптоматическая эпилепсия с частыми полиморфными судорогами, задержка психомоторного развития. Рекомендации: - Наблюдение неврологом в динамике, осмотр через 1 месяц для решения вопроса о необходимости коррекции дозы антиконвульсантов. - Продолжить прием фенобарбитала в прежней дозе длительно.

22.07.20 Консультация травматолога-ортопеда. Локальный статус:ребенок конолюноситеь, разведение бедер до 160 градусов, внутр. ротация бедер 40-45 градусов, движения в суставах рук иног в полном объеме, деформация рук иног нет. HA RG - ТБС от 17.07.2020- - норма. Диагноз:Ортопедической патологии не выявлено Рекомендации:наблюдение у ортопеда(хирурга) в поликлинике по месту жительства.

29.07.20 Консультация врача - невролога, М.Т.Асташкевич, Врач-невролог (до года). Локальный статус:Поза экстензии. Мышечный тонус повышен. Двигательная активность минимальная в ответ на раздражители. Черепные нервы: глазные щели D < S. опущен левый угол рта при крике. расходящееся косоглазие. Окружность головы 38 см, груди 36 см, большой родничок 1x1 см. СПР высокие. Моторное развитие задержано: голову не держит. Психические реакции неубедительные. Диагноз:Раннее органическое поражение головного мозга вследствие перенесенной аноксии в родах: апаллический синдром, мультифокальная кистозная трансформация головного мозга с субатрофией; симптоматическая эпилепсия с частыми полиморфными судорогами,нарушение терморегуляции, задержка психомоторного развития. Рекомендации:Депакин-сироп 0,5 мл 3 раза в день с увеличением дозы каждые 7 дней: 0,7 мл 3 раза в день, 1 мл 3 раза в день принимать длительно.Наблюдение неврологом по месту жительства.

Обследования:

* 22.07.20 - Биохимия: Общий белок:53.5 г/л; Мочевина:1.2 ммоль/л;С-реактивный белок:1.5 мг/мл; АсАТ:35.7 Ед/л; АлАТ:44.2 Ед/л;Кальций:2.29 ммоль/л; Хлориды:101.2 ммоль/л; Натрий:141.6 ммоль/л; Калий:4.82 ммоль/л;

* 07.07.20 - Копрограмма: Макроскопическое исследование:форма:не оформ.; цвет:желтый; консистенция:кашицеобразный; Микроскопическое исследование: нейтральный жир:в незн кол ве; жирные кислоты:в неб кол ве;

* 24.07.20 - КЩС: рН/газы крови: рН:7.361 рСО₂:59.7 Параметры с температурной поправкой: Электролиты: сК:4.3 сNa:137 сCa:0.85 сCl:96.0 Метаболиты: сGLU:4.4 сLac:1.0

* 08.07.20 - КЩС: рН/газы крови: рН:7.380 рСО₂:45.2 PO₂:43.6 Параметры с температурной поправкой: сtHb:102 Hct:31.4 sO₂:80.3 fcohb:1.4 FHHb:19.1 FMetHb:1.7 FO₂Hb:77.8 mOsm:273.9 Электролиты: сК:7.0 сNa:134 сCa:1.39 сCl:106 ostat1:2.1 ostat2:9.1 Метаболиты: сGLU:5.0 сLac:1.8 ctBil:-3 Кислородный статус: сtO₂:5.0 p50:26.10 p50_t:26.10 Кислотно-щелочной статус: ABE:1.3 SBE:1.5 сtCO₂_b:24.4 сHCO₃_Pst:25.3 сHCO₃-p:26.1

* 08.07.20 - Микробиологические исследования биологического материала Дата забора:07.07.2020 материал исследования:И.Т. Результат анализа:Рост микрофлоры не получен

* 27.07.20 - ОАК: СОЭ:7 мм/час; WBC:10.2 10⁹/л; RBC:4.55 10¹²/л; ЦП:0.81 Hb:123 г/л; HCT:0.36; PLT:270.0 10⁹/л; Нейтрофилы Палочкоядерные:1 %; Нейтрофилы Сегментоядерные:30 %; Эозинофилы:1 %; Моноциты:6 %; Лимфоциты:62 %;

* 19.07.20 - ОАК: WBC:8.1 10⁹/л; RBC:3.69 10¹²/л; ЦП:0.83 Hb:102 г/л; HCT:0.30; PLT:335 10⁹/л; Нейтрофилы Палочкоядерные:2 %; Нейтрофилы Сегментоядерные:25 %; Эозинофилы:4 %; Моноциты:11 %; Лимфоциты:58 %; Глюкоза:4.9 ммоль/л;

* 21.06.20 - ОАК: СОЭ:6 мм/час; WBC:10.8 10⁹/л; RBC:3.65 10¹²/л; ЦП:0.87 Hb:106 г/л; HCT:0.31; PLT:283.0 10⁹/л; Нейтрофилы:2 Миелоциты:1 %; Нейтрофилы Палочкоядерные:1 %; Нейтрофилы Сегментоядерные:21 %; Моноциты:8 %; Лимфоциты:67 %;

* 10.07.20 - ОАМ: Физические свойства: Цвет:Соломенно желтый; Мутность:Прозрачная; Реакция:Кислая; Относительная плотность:1007; Химические свойства: Белок:нет; Глюкоза:Отрицательная; Микроскопические свойства: Эпителий плоский:0-1; Лейкоциты:2-3;

* 17.07.20 - ОАМ: Физические свойства: Цвет:Соломенно желтый; Мутность:Прозрачная; Реакция:Щелочная; Относительная плотность:1003; Химические свойства: Белок:нет; Глюкоза:Отрицательная; Микроскопические свойства: Эпителий плоский:0-1; Лейкоциты:2-4;

* 29.06.20 - Нейросонография (узи головного мозга):
Заключение:Гигантская вентрикуломегалия. Диффузная перевентрикулярная лейкомаляция. Вазоконстрикция по артериальному типу.;

* 30.06.20. Рентгенограмма ОГК в прямой проекции.Улучшилась пневматизация легочных полей с обеих сторон (в динамике от 12.06.20г.) Сохраняются участки малоинтенсивной инфильтрации в базальных отделах с обеих сторон. Легочной рисунок уплотнён, тяжистость легочного рисунка неравномерная, подчеркнута горизонтальная плевра. Видимых участков просветлений слева не определяется. Контур диафрагмы справа нечёткий за счёт малоинтенсивного затемнения базальных отделов. Средостение не смещено. Синусы свободные.
КТО - 0,55 (N).Катетер в ВПВ. Интубационная трубка в трахее на уровне Th2.;
Заключение:Положительная динамика двусторонней деструктивной пневмонии. Пневмофиброз.;
ЭЭД:0,04 мЗв; Рекомендации:Контроль ОГК.

* 04.07.20 - Рентгенография: Рентгенограмма огк в прямой проекции; Номер рентгенограммы:Р-383-20 16:24 Описание:Восстановление пневматизации легочных полей с обеих сторон (в динамике от 30.06.20г.) Легочной рисунок усилен, деформирован, тяжист, подчеркнута междолевая плевра справа . Видимых участков просветлений слева не определяется. Контур диафрагмы ровные, четкие. Средостение не смещено. Синусы свободные. КТО - 0,55 (N).
Интубационная трубка в трахее на уровне Th2.
Терминальный отдел катетера справа на уровне Th3-Th4. ; Заключение:Пневмофиброз.; ЭЭД:0,04 мЗв;

* 06.07.20 - УЗИ сердца. Ритм:синусовый ЧСС:147 Диаметр аортального клапана:8 мм; В восходящем отделе:9 мм;Левое предсердие передне-задний размер:12 мм;Левый желудочек конечно-диастолический размер:19 мм; конечно-систолический:12 мм;КДО:12 мл; КСО:3.4 мл; УО:8.6 мл; ФВ:71 мл; МО:1.2 мл; ФУ:38 мл;Толщина миокарда МЖП(д):4 мм;Толщина задней стенки ЗС(д):4.5 мм;Нарушение локальной сократимости миокарда:нет.Правый желудочек передне задний размер:8 мм;Межпредсердная перегородка: дефект:есть: Локализация дефекта:ср/3 Размер дефекта:2.6 Межжелудочковая перегородка: дефект:нет.
Аортальный клапан: фиброз:нет ; макс.скорость (систола):1.1 м/с;регургитация:нет ;
Митральный клапан:фиброз:нет ; Е:1.1м/с; регургитация:нет;Легочная артерия: диаметр ствола:8 мм; макс.скорость (систола):1.0 м/с; регургитация:первая степень.Трискуспидальный клапан: фиброз:нет; Е:0.7м/с;регургитация:нет;
Перикард:перикард.Особенности:QP:QS 1.2:1 ; Плевральные полости:без особенностей. ;
Заключение:Вторичный рестриктивный ДМПП. Данных за ЛГ нет. Камеры сердца не расширены.
Сократительная способность миокарда левого желудочка удовлетворительная. ;

* 06.07.20 - Нейросонография (узи головного мозга): Паренхима: Эхогенность:не изменена, Рисунок извилин и борозд:отчетливый,Субкортикальные зоны: Справа не изменена; Слева :не изменена;Межполушарная щель в сечении через тела боковых желудочков:2;
Желудочковая система: Боковые желудочки Размеры в парасагиттальной плоскости: СПРАВА Передний рог:20; Тело:16; Задний рог:20; СПЕВА Передний рог:21; Тело:15; Задний рог:17; Третий желудочек в сечении через межжелудочковые отверстия:11;
Сосудистые сплетения: Контур Справа:ровные,; Слева:ровные,; Структура Справа:однородная,; Слева:однородная,Соединительные структуры: Полость прозрачной перегородки не определяется., Полость Верге не определяется. Межжелудочковые отверстия:определяется,Водопровод:не определяется.,
Цистерны мозга: Большая цистерна в сагиттальной плоскости:11, не определяется,;
Зрительные бугры и подкорковые ядра: Эхогенность:средняя, Эхоструктура:однородная,
Заключение:Диффузная лейкомаляция. Выраженная венрикуломегалия. Вазоконстрикция по артериальному типу,;

* 06.07.20 - УЗИ органов брюшной полости и почек: Визуализация:нормальная,Печень: Размеры:увеличены,Правая доля:КВР:67 мм. ПЗР:63 мм. ПЗР:40 мм.Эхогенность паренхимы:норма, , Структура:однородная, Звукопроводимость:нормальная,Очаговые образования:нет,Внутрипеченочные желчные протоки:не расширены, Сосудистый рисунок:сохранен, Воротная вена: 5.мм; Холедох:1мм.мм.Печёночные вены,Нижняя полая вена, норма;Желчный пузырь:норма,; Форма:обычная,Содержимое:однородное,не утолщены,; Образования в полости:нет.Поджелудочная железа: Визуализация:нормальная.Размеры:норма, Контур:ровные,Эхогенность:норма, Структура:однородная,; Очаговые образования:нет. Вирсунгов проток:не расширен,Образования:нет.
Селезенка: норма,; Структура:однородная,, добавочная доля:нет.Правая почка: Размер:56 x27мм; Толщина паренхимы:11мм; Дифференцировка паренхимы:сохранена,Контур:ровные, Эхоструктура:норма. Положение:обычное, ЧЛС: Лоханки:не расширена, Чашечки:не расширены, Левая почка: Размер:60 x29мм; Толщина паренхимы:12мм; Дифференцировка паренхимы:сохранена,; Контур:ровные, Эхоструктура:норма, Положение:обычное, ЧЛС: Лоханка:не расширена, Чашечк:не расширены.Надпочечники:область надпочечников с обеих сторон без особенностей Забрюшинные лимфоузлы:не увеличены, Свободная жидкость-нет.Заключение:Гепатомегалия.

* 17.07.20. Рентгенограмма обоих т/бедренных суставов в 0 ротации; Описание:Ацетабулярный угол справа 26°; слева 25°. Высота от наиболее выступающей точки диафиза до линии Келлера справа 13 мм; слева 12 мм. Расстояние d справа 8 мм; слева 8 мм. Линия Шентона непрерывна с двух сторон. Ядра окостенения головок бедренных костей не определяются с двух сторон., ЭЭД:0.06 мЗв;

* 24.07.20 - Рентгенограмма ОГК в прямой проекции;Легочные поля без очаговых и инфильтративных изменений. Легочной рисунок деформирован, справа фиброзные изменения. Купола диафрагмы четкие, ровные. Тень средостения не изменена.
ИТ на уровне Th2-3. Желудочный зонд.; ЭЭД:0.04 мЗв;

* 14.05.20 - ЭКГ: PQ:0,08-0,09; Угол альфа:+150;
Заключение:Ритм синусовый, ЧСС 157 уд/мин. ЭОС отклонена вправо. Низковольтная ЭКГ в стандартных отведениях. Увеличение электрической активности правого желудочка. Диффузные изменения в миокарде нерезко выраженные.;

Выписан(а):с улучшением.

Состояние тяжелое за счет респираторного синдрома, глубокой задержки психомоторного развития, судорожного синдрома. Поза экстензии. Мышечный тонус повышен. Двигательная активность минимальная в ответ на раздражители, опущен левый угол рта при крике, расходящееся косоглазие. Окружность головы 38 см, груди 36 см, большой родничок 1x1 см. Моторное развитие задержано: голову не держит. Психические реакции неубедительные. Кормление через зонд. Дыхание через трахеостомическую трубку сподачей 40% O₂. Кожные покровы бледно-розовые. Тоны сердца отчетливые ритмичные, короткий систолический шум. В легких дыхание неравномерно жесткое, проводные оральные хрипы. Живот мягкий, доступен глубокой пальпации. 5920-6180 Мочится достаточно. Масса тела 5430

В контакте с инфекционными больными не был(а).

Вакцинация БЦЖ-М временно отсрочена.

Проведенное лечение:

имицинем 60мг.4 раза в день в/венно 16.06-04.06, цефтазидим 200мг.2 раза в день в/венно 20.07-27.07., ницерголин, фенобарбитал, аминобут, кальция глюконат, флуконазол, амброксол, ферроленд, аэрозольтерапия:будесонид-интели, пульмовент-комби. Суммарная доза ЭЭД: 0.14 мЗв.

- Рекомендации:** 1. Вит. Д2 или масляный раствор 1400 ЕД ежедневно в течение года.
2. Депакин-сироп 0,5 мл 3 раза в день с увеличением дозы каждые 7 дней: 0,7 мл 3 раза в день, 1 мл 3 раза в день принимать длительно.
3. Мальтофер 5 кап. 2 раза в день длительно под контролем уровня эритроцитов и гемоглобина.
4. Наблюдение неврологом по месту жительства
5. Бронхолитическая терапия:пульмовент-комби 1 кап./кг 3 раза в день+будесонид-интели 50мкг(2мл)через 30мин 2 раза в день длительно.
6. ЭХО-КГ в черз 3 мес.
7. Диспансерное паллиативное наблюдение
8. Респираторный уход, мониторингирование ч.с.с. SaO₂, при снижении SaO₂ ниже 94%, дача кислорода через маску потокк 1-2 л/мин
9. В рационе питания использовать адаптированную смесь, прикормы и пищевые добавки по возрасту.

	Лечащий врач			Пущенко О. С.
	Заведующий отделением			Целехович О. П.

Helios International Office
Betriebsstätte der Helios Privatkliniken GmbH
Lutherplatz 40 • 47805 Krefeld

Helios International Office (Berlin)
International Patient Management

Tel +49 30 755 455 7961/63
Fax +49 30 755 455 7009

Mail: BLN-International@helios-gesundheit.de
www.helios-international.com

25 September 2020

Предварительная смета расходов на лечение

Имя: Goncharov, Nikita
Дата рождения: 08.05.2020
ID 77605

Уважаемые Дамы и Господа,

Большое спасибо за Ваш запрос и доверие к клиникам Хелиос.

После обсуждения Вашего вопроса с глав. врачами клиник Хелиос Хильдесхайм и Вамед Хоенштюкен, мы можем сообщить Вам, что мы примем пациента на стационарное обследование и 4х недельную реабилитацию.

Данная предварительная смета расходов была составлена на основании предоставленной нам на момент запроса информации о состоянии здоровья пациента. Данная предварительная смета действительна в течение максимум шести месяцев или до конца текущего календарного года. По истечении указанного периода мы оставляем за собой право на повторную оценку Вашего состояния здоровья.

Мы просим Вас о внесении предварительного платежа в размере нижеуказанной суммы¹ на счёт клиники:

Предварительная сумма¹: 100.000,00 €

Данная сумма включает в себя расходы на:

- 7-10 стационарной диагностики в клинике Хелиос Хильдесхайм (МРТ головы с наркозом, ЭЭГ, физиотерапевтический статус и рекомендации по уходу, при необходимости хирургический и ортопедический консилиум), медикаментозные рекомендации по лечению эпилепсии)
- Реабилитация 30 дней из расчета 950,00 € в день за пациента и 62,00 € сопр. лицо = 30.360,00 €
- Организация санитарного самолета (около 50.000 €)

(Расходы на телефонные услуги не включены в предварительную смету и оплачиваются отдельно).

Пожалуйста, переведите сумму в размере **100.000,00 € с указанием назначения платежа до поступления на стационар** на указанный счет:

Банковские реквизиты клиники Вamed Хохенштюкен:

Название банка: Commerzbank
Swift-Code: COBADEFFXXX
IBAN: DE 391004 0000 0192062800
Назначение платежа: Полное имя; Дата рождения

Подробный окончательный счет может быть предоставлен не ранее чем через шесть недель после выписки пациента.

Настоятельно просим Вас обратить внимание на то, что возврат денежных средств, которые не были потрачены на лечение осуществляются только на тот счёт, с которого изначально был переведен платёж. Возврат/перевод на другие счета могут быть произведены только после предъявления соответствующей доверенности с подтверждением личности плательщика. Это положение применяется в связи с законом об отмывании денег. Возврат возможного остатка средств может длиться до шести месяцев.

Дальнейшую информацию Вы найдете на сайте: <http://www.helios-international.com>

Наши пациенты и их родственники могут звонить нам по номеру: +49 30 68 323 885.

Мы с нетерпением ждем Вашего ответа, чтобы иметь возможность спланировать поездку и организовать Ваше лечение в клиниках Хелиос в соответствии с вашими пожеланиями.

С уважением

Коллектив международного отдела Хелиос

¹ Каждая предварительная смета расходов на лечение рассчитывается на основе предоставленных медицинских данных и охватывает лечение при условии отсутствия осложнений, таких как например, нахождение в палате интенсивной терапии. При возникновении осложнений, стоимость лечения может в значительной степени отличаться от предварительного расчета стоимости.

Подтверждение о согласии

Настоящим я соглашаюсь с расчетом стоимости и предложенным лечением. Я полностью осознаю, что это предварительная оценка стоимости и окончательный счет может отличаться от указанной в данной смете суммы.

_____, _____
Место, дата



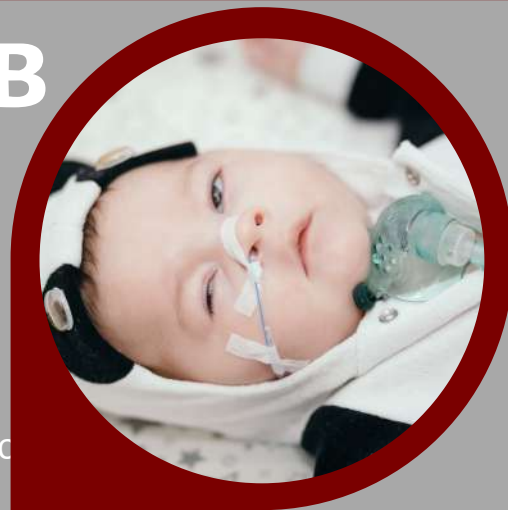Никита Гончаров

08.05.2020 г. р.

 @nikita_helpme


ДИАГНОЗ:

Раннее органическое поражение головного мозга из-за аноксии в родах. Апаралитический синдром: мультифокальная кистозная трансформация головного мозга с субатрофией. Симптоматическая эпилепсия с полиморфными судорогами, нарушение терморегуляции, задержка психомоторного развития.



СРОЧНЫЙ СБОР: €105000
с учётом расходов

Лечение в Германии. г. Бранденбург-на-Хафеле в клинике Хелиос

 **МТС** номер для пополнения

+375 (33) 366-50-60

Поделиться балансом для МТС:

*363*375333665060*сумма#

 **ding**

Пополнить мобильный номер можно через сервис Ding из любой точки мира



Карта Беларусбанка:

9112 3800 0203 8158

срок: 08/25

MARHARYTA HANCHAROVA



Карта Сбербанк России

4817 7603 4633 3366

срок: 02/23 momentum R

на Жихарева Валерия (друг семьи)

Благотворительные счета в Беларусбанке:

BY44 АКВВ 3134 2000 0017 0007 0000 EUR

BY41 АКВВ 3134 1000 0019 3007 0000 USD

BY29 АКВВ 3134 0000 0033 3007 0000 BYN

BY17 АКВВ 3134 3000 0014 9007 0000 RUB

БИК АКВВBY2X

УНП 1003259126

Транзитный счет:

BY12 АКВВ 3819 3821 0003 1000 0000

открыт в Беларусбанк, отд. 300/3006
г. Гомель, пр. Речицкий, 16. Оформлен
на Гончарову Маргариту Анатольевну,
21.08.2020г.



Карта Белгазпромбанк

4641 3200 3421 7488

Срок: 08/25

Гончаров Евгений Андреевич



paypalme/

AndreiHancharou

Оформлен на дедушку Никиты

Наименование организации

Филиал № 1

246020, г. Гомель, ул. Октябрьская, 22

МЕДИЦИНСКАЯ СПРАВКА

О СОСТОЯНИИ ЗДОРОВЬЯ

Дана Виталию Николаевичу
(фамилия, собственное имя, отчество (если таковое имеется))

Дата рождения 08.05.2020 Пол: мужской / женский (подчеркнуть)
(число, месяц, год)

Место жительства (место пребывания) г. Речицкий 9-39 кв. №6

Цель выдачи справки по месту требования

Перенесенные заболевания (диагноз, дата) Ребенок в Гомелем состоянии

Уход оказывается родителями на дому.

Раннее органическое поражение ЦНС вследствие аноксии в

Осмотр на заразные кожные болезни, педикулез родах; анальных сосис с-м,

мультиформная сыпь, транзиторная с

Заключение о состоянии здоровья субгипотензия; симптоматическая энцефалопатия с

частыми полиморфными судорогами на фоне гипертен-

зии, задержка кинематического развития в раннем периоде

Рекомендации диспансер Гомельское отделение неврологии районной

УИТЭС Гомельского областного педиатрического больницы в г. Гомель. Ст

Врач авилов е.уч, с.о.м.б.на

(секретарь комиссии)

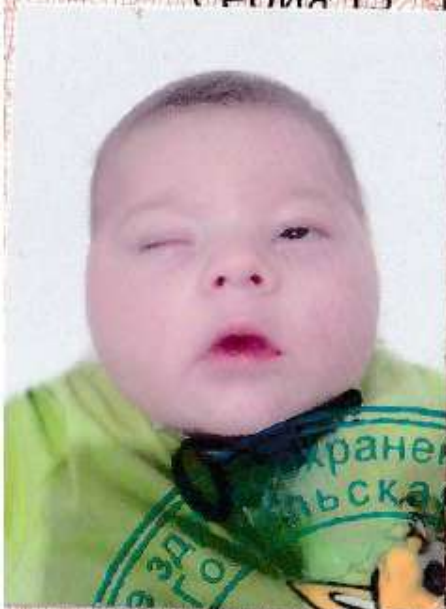М.П. В.И.С. Виталий (инициалы, фамилия)

«21» 09 2020 г.
ПООО «Надзея», УНП 400062449, т. 58 000, зак. 428/64, 2020 г.

РЕСПУБЛИКА БЕЛАРУСЬ

УДОСТОВЕРЕНИЕ ИНВАЛИДА

Серия 13 № 0089079



Томчаров

(фамилия)

Чижикта

(имя)

Евгеньевич

(отчество)

2020 г. р.

(личная подпись)

М.П.

Межрайонная

Предъявитель удостоверения имеет право на льготы и гарантии, установленные законодательством Республики Беларусь для инвалидов.

Межрайонная

(название медико-реабилитационной

МРЭК № 1

экспертной комиссии, выдавшей удостоверение)

« 14 » 08 2020 г.

(дата выдачи)

(подпись председателя МРЭК)

ФХП «МРЭК» Форма 4. Зас. 1995-10

Установлена _____ группа

инвалидности с 19.08.2020

по 31.08.2022

Причина инвалидности Ребенок

инвалид вследствие

ОЗ инсульта на р. др.

Критерии инвалидности определены экспертной комиссией

М.П.

Продлена (установлена)

группа инвалидности

с _____ по _____

Причина инвалидности

М.П.

Продлена (установлена)

группа инвалидности

с _____ по _____

Причина инвалидности

М.П.

(подпись председателя МРЭК)

ПАСВЕДЧАННЕ АБ НАРАДЖЭННІ

Грамадзянін(ка) Ганчароў

Мікіта Яўгеньевіч

ідэнтыфікацыйны № 7386820A003PB5

нарадзіўся(лась) 08.05.2020 восьмага мая дзе тысячы

дваццатага года

аб чым у кнізе рэгістрацыі актаў аб нараджэнні

19 числа мая месяца 2020 года

зроблен запіс за № 487

Месца нараджэння: рэспубліка (дзяржава) Беларусь

вобласць (край) _____

раён _____

горад (пасёлак, сяло, вёска) г. Гомель

БАЦЬКІ:

Бацька Ганчароў

Яўгеній Андрэевіч

нацыянальнасць белорус

Маці Ганчарова

Маргарыта Анатольеўна

нацыянальнасць белоруска

Месца рэгістрацыі нараджэння аддзел загса адміністрацыі

Савецкага раёна г. Гомеля

Дата выданні 19 мая 20 г.

Кіраўнік органа загса _____

М.П. А.В.Андросова

I-ЛЮ № 0608357

СВИДЕТЕЛЬСТВО О РОЖДЕНИИ

Гражданин(ка) Гончаров

Никита Евгеньевич

идентификационный № 7386820A003PB5

родился(лась) 08.05.2020 восьмого мая две тысячи

двадцатого года

о чем в книге регистрации актов о рождении

19 числа мая месяца 2020 года

произведена запись за № 487

Место рождения: республика (государство) Беларусь

область (край) _____

район _____

город (посёлок, село, деревня) г. Гомель

РОДИТЕЛИ:

Отец Гончаров

Евгений Андреевич

национальность белорус

Мать Гончарова

Маргарита Анатольевна

национальность белоруска

Место регистрации рождения отдел загса администрации

Советского района г. Гомеля

Дата выдачи 19 мая 20 г.

Руководитель органа загса _____

М.П. А.В.Андросова

I-ЛЮ № 0608357

